Escola Superior de Tecnologia da Saúde
Politécnico de Coimbra

Poster 39

ANATOMIA E FISIOLOGIA DO FÍGADO E AS SUAS IMPLICAÇÕES NAS ALTERAÇÕES METABÓLICAS

Autores: Inês Alves, Inês Catarino, Joana Bica, Patrícia Aires, Paulo Esteves, Rita Silva, Salvador Mota

Instituto Politécnico de Coimbra, ESTESC-Coimbra Health School, Ciências Biomédicas Laboratoriais, Portugal

U.C.: Anatomia II Professor: Alexandra André

POSTER WEEK Escola Superior de Tecnologia da Saúde Politécnico de Coimbra

Edição 15/2021

27 Maio a 3 Junho

FÍGADO

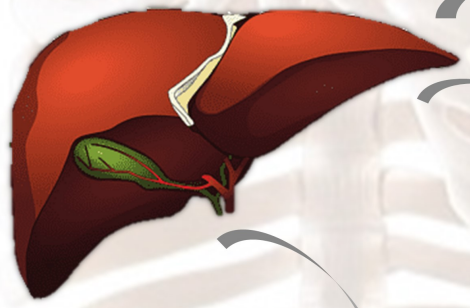

Anatomia do fígado

- É a maior glândula do corpo humano , exerce funções vitais;
- Representa 2,5% da massa corporal com peso total de 1,5 Kg;
- Localiza-se no quadrante superior direito e parte do esquerdo, posição subcostal (7ª à 12ª costela);
- Apresenta duas faces, uma diafragmática e outra visceral; dividido em dois lobos, direito e esquerdo, pela fissura sagital esquerda, onde se dá a fixação do ligamento falciforme;

- O lobo direito, na face visceral, apresenta a fissura sagital direita e a porta transversal do fígado, dividindo-se essa porção do fígado em lobo caudado (superiormente à porta) e lobo quadrado (inferiormente à porta);
- Entre os lobos caudado e quadrado existe a fissura intraperitoneal central, estrutura que constitui a porta do fígado, que serve de entrada e saída a vasos e ductos hepáticos, plexos nervosos e veia porta

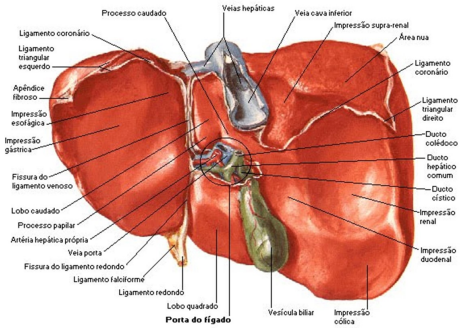

Figura 1 – Anatomia do fígado

Fisiologia do fígado

- Os hepatócitos são células hepáticas, responsáveis pelos canalículos biliares
- Metabolismo, conjunção e excreção de compostos
- Síntese proteica
- Regulação do metabolismo de nutrientes
- Armazenamento de substâncias
- Função endócrina
- Função imunológica
- Formação e secreção de bílis

Patologias

- Cirrose
- Hepatites
- Hemocromatose
- Doença hepática gordurosa não alcoólica(DHGNA)
- Colangite esclerosante primária (PSC)
- Síndrome de Alagille
- Síndrome de Gilbert
- Cancro do fígado



Figura 2 – Cirrose Hepática

Figura 3 –Lesão tumoral

Irrigação

- O fígado apresenta um duplo suprimento sanguíneo, rico em oxigénio (20%-25%) através a artéria hepática e rico em nutrientes (75%-80%) proveniente da veia porta;
- Auxilia na depuração do sangue através do sistema porta, daí a percentagem de sangue venoso que chega ao coração ser de 75% a 80%;
- As veias hepáticas drenam diretamente para a VCI;
- O sistema porta tem como principal função o transporte de sangue do sistema gastrointestinal até ao fígado, para que este o possa filtrar;

Figura 4 – Sistema porta

Avaliação da patologia hepática

- Avaliam-se as funções hepáticas através das dosagens séricas de albumina, protrombina e bilirrubinas pelas análises laboratoriais;
- As transaminases (AST e ALT) para avaliação da lesão hepática;
- A biopsia avalia as células do tecido hepático com patologia através da anatomia patológica

Figura 5 – Recolha sanguínea

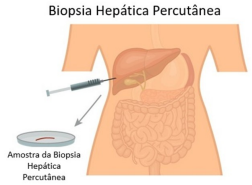

Figura 6 – Biopsia Hepática Percutânea

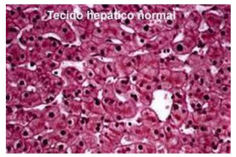

Figura 7 – Corte histológico do fígado

Referências:

- Agur, Anne M. R. & Dalley, Artur F. & Moore, Keith L. Anatomia Orientada para a clínica 8 edição, 2018
- Figura 1: https://www.anatomiaemfoco.com.br/sistema-digestivo-anatomia/figado-humano/
- Figura 2: https://brasilescola.uol.com.br/biologia/o-figado.htm
- Figura 3: https://blog.jaleko.com.br/vamos-saber-um-pouco-mais-sobre-hemangioma-hepatico/
- Figura 4: https://br.pinterest.com/pin/789255903433547330/
- Figura 5: https://www.flynews.pt/atualidade/dar-sangue-salva-milhares-de-vidas
- Figura 6: https://www.reginamaria.ro/articole-medicale/biopsia-ficatului-10-intrebari-si-raspunsuri
- Figura 7: http://www.doencasdofigado.com.br/index.php?src=pagina&id=919

Eco-Escolas